

# Vorsicht vor Reruptur!

**HANDTHERAPIE NACH NAHT DER FINGERBEUGESEHNEN** Nur wenige Ergotherapeuten verfügen über Routine in der Behandlung von Klienten mit operativ versorgten Verletzungen der Fingerbeugesehnen. Ergotherapeutin Susanne Breier und Physiotherapeutin Petra Fritz erklären Ihnen, worauf Sie in der Therapie achten sollten und wo die Gefahren in der Behandlung lauern.

**D**ie funktionellen Ergebnisse einer operativ versorgten Beugesehnenverletzung an der Hand haben sich in den letzten Jahrzehnten erheblich verbessert. Die Gründe dafür sind zum einen die verbesserten Operationsmethoden, zum anderen die optimierten Nachbehandlungsschemata. Eine erfolgreiche Nachbehandlung chirurgisch versorgter Beugesehnenverletzungen setzt das Wissen um die Konsequenzen der unterschiedlichen Operationsmethoden sowie gute Kenntnisse der Beugesehnenanatomie und der Sehnenheilung voraus. Fehlendes Wissen der Therapeutin in Kombination mit einer nicht ausreichenden Aufklärung des Klienten über die Besonderheiten der Therapie kann möglicherweise zu Komplikationen im Heilungsprozess führen.

**Verklebungsgefahr bei Verletzung in Zone 2** ▶ Auf der Basis der anatomischen Verhältnisse teilt man den Verlauf der Beugesehnen in fünf Zonen ein (☞ Abb. 1). Bei Verletzungen einer Beugesehne in Zone 2 besteht eine besondere Verklebungsgefahr, da die anatomischen Verhältnisse in diesem Bereich das Gleiten der Sehnen nach einer chirurgischen Refixation stark einschränken können. Der Grund dafür ist der enge osteofibröse Kanal, durch den die Beugesehnen in Zone 2 ziehen. In diesem Bereich teilt sich auch die Sehne des von der Handfläche kommenden M. flexor digitorum superficialis (FDS) auf Höhe der proximalen Phalanx in zwei Zügel auf. Die Sehne des M. flexor digitorum profundus (FDP) tritt – ebenfalls von der Handfläche kommend – an der Grundphalanx durch diese beiden Zügel hindurch. Die Zügel des FDP vereinigen sich wieder auf der Höhe des proximalen Interphalangealgelenks (PIP), die Sehne des FDP inseriert breitflächig an der Basis der distalen Phalanx (☞ Abb. 2).

Beide Fingerbeugemuskeln sind an der Palmarflexion und an der Beugung in den Metakarpalgelenken beteiligt. Während der FDP hauptsächlich die Finger in den PIP beugt, ist nur der FDP in der Lage, die distalen Interphalangealgelenke (DIP) zu flektieren.

Die Sehnen des FDP des zweiten bis fünften Fingers haben einen gemeinsamen Muskelbauch, ebenso wie die Sehnen des FDP des dritten bis fünften Fingers. Der Zeigefinger besitzt einen eigenen Muskelbauch.

**Durchblutung über Vincula** ▶ Für die Durchblutung der einzelnen Beugesehnen innerhalb der Sehnenscheide sind vor allem kleine Blutgefäße zuständig, die über Bindegewebszüge, sogenannte Vincula, zu den Sehnen verlaufen. Auf Höhe des PIP versorgen diese Gefäße die Sehne des FDP über ein Vinculum breve und gehen dann in ein Vinculum longum über, über das sie wiederum die Profundusehne versorgen (☞ Abb. 2). Diese Gefäße verteilen sich mehrheitlich in der dorsalen Hälfte der Sehne [9].

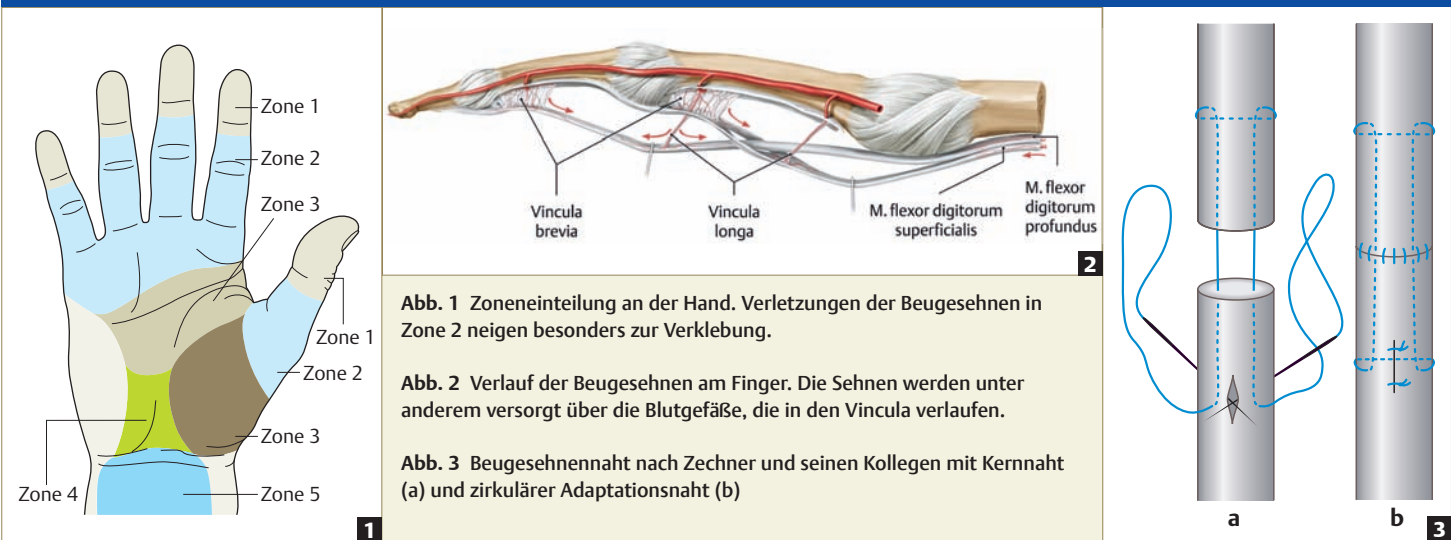
Es gibt jedoch noch weitere Strukturen, die ebenfalls für die Ernährung der Sehnen wichtig sind: Die synoviale Auskleidung der Sehnenscheide zum Beispiel sorgt neben dem geschmeidigen Gleiten auch für eine zusätzliche Versorgung der Sehne mit Nährstoffen. Die als „Pulleys“ bezeichneten drei dünnen Kreuzfasersysteme und fünf breiten, transversal verlaufenden Ringbänder gewährleisten einerseits die exakte Führung der beiden unabhängig voneinander gleitenden Sehnen des FDP und des FDP. Andererseits unterstützen die Ringbänder die Nährstoffversorgung im volaren, avaskulären Bereich der Sehnen. Bei einer Verletzung der Ringbänder kommt es übrigens zum sogenannten Bogensehnenneffekt, bei dem die Flexorensehne beim Beugen in den subkutanen Bereich vorspringt.

**Art der Heilung differenzieren** ▶ Nach derzeitiger Auffassung der Forscher vollzieht sich die Sehnenheilung als eine Kombination aus intrinsischen und extrinsischen Heilungsprozessen [15]. Bei einer extrinsischen Heilung findet die Reparatur der verletzten Sehnen vom umliegenden Gewebe her in den typischen Wundheilungsphasen statt [18]. Dabei bilden sich Verwachsungen innerhalb des verletzten Gewebes. Durch diese sogenannten Adhäsionen treten Blutgefäße an die Sehne heran und unterstützen die Wundheilung,



## ZUSATZINFOS

Unter [www.thieme.de/ergoonline](http://www.thieme.de/ergoonline) > „ergopraxis“ > „Artikel“ finden Sie ein **Nachbehandlungsschema** bei Immobilisation sowie **Anhaltspunkte für ein operatives Vorgehen** bei Rupturen der Fingerbeugesehnen.



**Abb. 1** Zoneneinteilung an der Hand. Verletzungen der Beugesehnen in Zone 2 neigen besonders zur Verklebung.

**Abb. 2** Verlauf der Beugesehnen am Finger. Die Sehnen werden unter anderem versorgt über die Blutgefäße, die in den Vincula verlaufen.

**Abb. 3** Beugesehnennaht nach Zechner und seinen Kollegen mit Kernnaht (a) und zirkulärer Adaptationsnaht (b)

indem sie die Sehne mit Nährstoffen und Zellelementen versorgen. Die Adhäsionen erhöhen zwar zusätzlich die Belastbarkeit der Sehne, verringern allerdings auch deren Gleitfähigkeit und dadurch die Beweglichkeit des verletzten Fingers [10, 12].

Die intrinsische Heilung geht dagegen vom Sehngewebe selbst aus. Sie kann, im Gegensatz zur extrinsischen, ohne die Bildung von Adhäsionen ablaufen [9]. Ein intaktes Vinculasytem und gewebeschonende Operationstechniken unterstützen die intrinsischen Heilungsvorgänge. Aus funktioneller Sicht ist eine vermehrt intrinsische Heilung günstiger, da der operierte Finger durch die geringere Adhäsionsbildung besser beweglich ist. Allerdings erhöht sich dadurch auch das Risiko einer Reruptur, da die Sehne aufgrund der geringen Adhäsionen weniger stabil ist.

Ob eine rekonstruierte Beugesehne überwiegend extrinsisch oder intrinsisch heilen wird, lässt sich nicht vorhersagen, da der Heilungsmechanismus von vielen Faktoren abhängt, beispielsweise der Art der Verletzung und der Operationstechnik. Für die Therapie ist es jedoch wichtig, zu versuchen, die Art der Regeneration zu differenzieren, da von ihr die Belastbarkeit des Sehngewebes abhängt: Eine adhärenente Sehne deutet auf eine vermehrt extrinsische Heilung hin und kann daher stärker belastet werden. Eine Sehne, die gut gleitet, heilt wahrscheinlich vermehrt intrinsisch und ist somit weniger belastbar. In diesem Fall muss eine Steigerung der Belastung entsprechend vorsichtiger und langsamer ablaufen. Therapeuten sollten darauf achten, eine gut gleitende Sehne vor Ablauf der siebten oder achten Woche keinem Widerstand auszusetzen.

**Operationstechnik erfragen** ▶ Ausschlaggebend für die therapeutische Nachbehandlung von Klienten nach Beugesehnenruptur ist zunächst die durchgeführte Nahttechnik. Der Handchirurg näht die beiden Sehnenstümpfe in der Regel mit einer sogenannten Zentral- oder Kernnaht und anschließend mit einer epitendinösen, zirkulären Adaptationsnaht (Abb. 3). Die Art der Kernnaht entscheidet über die postoperative Belastbarkeit der Sehne: Während man eine Zweistrangnaht üblicherweise nach dem passiven Frühmobilisationsprinzip behandelt, kann eine Vierstrangnaht aktiv

mobilisiert werden. Die Therapeutin muss sich daher zwingend über das chirurgische Verfahren und eventuelle Besonderheiten informieren. Für das chirurgische Vorgehen gibt es einige grundsätzliche Richtlinien (Kasten „Zusatzinfos“).

**Drei Nachbehandlungsansätze zur Auswahl** ▶ Zurzeit gibt es drei verschiedene Nachbehandlungsansätze: die passive Frühmobilisation, die aktive Frühmobilisation und die Immobilisation. Keiner davon gilt grundsätzlich als die Methode der Wahl. In Deutschland hat sich vorwiegend die passive Frühmobilisation durchgesetzt. Die aktive Frühmobilisation ist, im Gegensatz zum angloamerikanischen Sprachraum, bei uns noch nicht sehr verbreitet.

Ist eine frühe Mobilisierung erlaubt, egal ob aktiv oder passiv, hat sie viele Vorteile gegenüber einer Immobilisation: Mobilisierte Sehnen heilen schneller als immobilisierte, erlangen ihre Zugfestigkeit früher und weisen geringere Adhäsionen und damit eine bessere Beweglichkeit auf [1, 4, 15].

**Flexion passiv, Extension aktiv** ▶ Es gibt inzwischen zahlreiche Nachbehandlungsschemata zur passiven Frühmobilisation. Alle basieren in der Regel auf den Arbeiten des Amerikaners Harold Earl Kleinert und seinen Kollegen [8] sowie auf den Veröffentlichungen von Duran und Houser [3]. Bei der passiven Frühmobilisation wird der Finger durch die Therapeutin oder einen Gummizug in Flexion bewegt, die Extension erfolgt entweder aktiv durch den Klienten selbst oder ebenfalls passiv. Bei guter Compliance des Klienten können Therapeuten – sofern es der Chirurg erlaubt und die Naht zulässt – dieses Schema auch mit aktiven Flexionsübungen mit niedriger Intensität und ohne Widerstand kombinieren. Exemplarisch für eine Kombination aus passivem und aktivem Frühmobilisationsschema wird in diesem Artikel das modifizierte „Augsburger Protokoll“ dargestellt (Kasten „Augsburger Protokoll“, S. 18).

**Aktive Frühmobilisation für kooperative Klienten** ▶ Die Vermutung, dass die genähte und verdickte Beugesehne innerhalb der Sehnscheide durch passive Mobilisation nur unzureichend gleitet, forcierte die Entwicklung stabilerer Nahttechniken, beispiels-



## AUGSBURGER PROTOKOLL

### 1.–2. Tag

- > Aufklärung des Klienten über operative Versorgung, Sehnenheilungsvorgänge, die Richtlinien der Therapie und kontraindiziertes Verhalten
- > Anlage einer dynamischen Schiene aus luftdurchlässigem, thermoplastischem Material mit 30° Flexion im Handgelenk und 60° Flexion in den Fingergrundgelenken. Ein passiver Federzug bewirkt über Gummizügel eine Beugung in den Grund- und Interphalangealgelenken der betroffenen Finger.
- > Regelmäßige Schienenkontrolle zur Vermeidung von Druckstellen; Einstellung der Gummizügel so, dass die vollständige aktive Extension der Interphalangealgelenke bis zum Schienendach möglich ist. Durch passive Beugung im Grundgelenk kann der Klient die aktive Extension des PIP leichter üben, der Rückweg erfolgt passiv über den Gummizügel.
- > Tragen der Schiene Tag und Nacht für mindestens sechs Wochen, Abnahme nur während der Therapie
- > Greifverbot auch mit nicht betroffenen Fingern: Durch den gemeinsamen Muskelbauch des FDP kommt es zur Kraftübertragung auf die operierte Sehne.
- > Ödemreduktion: Hochlagerung der betroffenen Extremität mehrmals täglich für mindestens 45 Minuten, nach Möglichkeit auch nachts
- > Sicherstellen der freien Ellenbogen- und Schultergelenkbeweglichkeit

### 1.–5. Woche

- > Therapie mindestens 3–5-mal pro Woche. Abnehmen der Schiene und Therapie nur in Protektionsstellung der Hand (Handgelenkflexion und Flexion in den Fingergrundgelenken, Abb. 5)
- > Endgradige, passive Flexionsmobilisation und aktive Extensionsmobilisation aller Interphalangealgelenke in Protektionsstellung. Erreichen der endgradigen Extension, vor allem des PIP, während der ersten drei Tage zur Vermeidung von Flexionskontrakturen. Die Therapeutin

kontrolliert diese Bewegung regelmäßig während der gesamten Therapie!

- > Selbstständiges Üben der Extension in den PIPs und DIPs bis zum Schienendach, 20 Wiederholungen pro Stunde ( Abb. 4)
- > Während der Therapie aktive Streckung des Handgelenks bis zur Nullstellung unter Beibehaltung der Flexionsstellung in den Fingergrundgelenken
- > „Place and Hold“: Passive Flexion aller Gelenke des betroffenen Fingers in Flexions-Endstellung. Der Klient soll dann die Position vorsichtig aktiv halten.
- > Bei sehr guter Compliance des Klienten morgens und abends selbstständige Abnahme der Schiene in Protektionsstellung. Passives Üben des Faustschlusses unter Zuhilfenahme der anderen Hand. 1–2 Sekunden aktives Halten der Position ohne wesentlichen Kraftaufwand. Anschließend Strecken der Interphalangealgelenke unter Beibehaltung der Beugung in den Grundgelenken und erneut 1–2 Sekunden aktiv halten.
- > Nach Fadenzug und bei guter Wundheilung mit Narbenmassage beginnen; bei Bedarf Silikonauflagen zur Narbenbehandlung
- > Bei anhaltendem Ödem Kompression des betroffenen Fingers durch sogenannte „fingersocks“

### 4. Woche

- > Einstellung der dynamischen Schiene auf Neutralstellung im Handgelenk

### ab 5. Woche

- > Therapie in Handgelenk-Neutralstellung

### 6.–8. Woche

- > Abnahme der dynamischen Schiene, Beginn mit vorsichtiger aktiver Fingerbeugung und -streckung. Beugung bis zum Faustschluss ohne Belastung erlaubt. Der Klient darf noch keine Gegenstände halten oder tragen.

**Anmerkung:** Zu dieser Zeit sollten Therapeuten mit den Klienten auch das sogenannte „Differenzierte Sehnengleiten nach Webé und Hunter“ üben, bei dem der FDP und der FDS

ihre maximal mögliche Gleitamplitude (Exkursion) erreichen [20]. Bei der Flexion aller Fingergrundgelenke (vollständiger Faustschluss), erreicht der FDP seine maximale Exkursion. Bei einer Beugung der Fingergrund- und -mittelgelenke und gleichzeitiger Streckung der Endgelenke (unvollständiger Faustschluss) erreicht der FDS seine maximale Exkursion. Zum Beüben der größtmöglichen Gleitamplitude beider Sehnen gegeneinander eignet sich die Hakenstellung, bei der der Klient die Fingermittel- und Endgelenke beugt und dabei die Grundgelenke gestreckt lässt ( Abb. 6). Diese drei Positionen nimmt er abwechselnd mehrmals hintereinander ein.

### ab 8. Woche

- > Aktives Beüben der Finger mit langsam steigender Belastung, vollständigem Faustschluss und voller Fingergrundgelenkextension

**Anmerkung:** Sobald der Klient die Hand aktiv einsetzen kann und darf, ist es sinnvoll, den Behandlungsplan um Koordinations- und Greifübungen zu erweitern. Der Betroffene sollte seine Hand allmählich wieder bei leichten ADLs wie zum Beispiel beim Essen und Schreiben einsetzen. Unter Umständen ist zu Beginn der Einsatz von Hilfsmitteln sinnvoll oder auch von sogenannten Adaptationen, zu denen beispielsweise Griffverdickungen und Schreibhilfen gehören. Zur Vermeidung von Beugekontrakturen im PIP sollte die Therapeutin während der gesamten Nachbehandlung großen Wert auf die Extension der Interphalangealgelenke legen.

### ab 12. Woche

- > Freigabe der Hand für den Alltagsgebrauch. Wegen immer noch bestehender Rupturgefahr ist schweres Arbeiten mit der operierten Hand erst nach 6 Monaten zu empfehlen. Zur Erfassung der Gesamtfunktion der oberen Extremität nach einer Handverletzung hat sich im klinischen Alltag der DASH („Disability of Arm, Shoulder, Hand“) bewährt ( ergopraxis 11-12/09, S. 26, „Assessment: DASH“).

weise der Vierstrangtechnik in Kombination mit einer epitendinösen Naht. Aufgrund dieser neuen Nahttechniken widerstehen die rekonstruierten Sehnen Zugbelastungen von 200 bis 3.000 Gramm, wie sie bei aktiver Beugung der Finger auftreten. Die verbesserten Nahttechniken führten wiederum zu einer Veränderung der Nachbehandlungsprotokolle – weg von der passiven, hin zur aktiven Frühmobilisation [5, 7, 14, 16].

Bei der aktiven Frühmobilisation erhält der Betroffene nach der Operation zunächst eine Gipsschiene, die man am zweiten oder

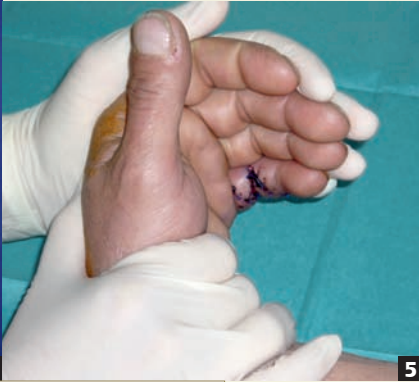dritten Tag durch eine thermoplastische Schiene ersetzt. Eine solche Schiene besteht aus einem Material, das in erhitztem Zustand formbar ist und dadurch individuell an den Klienten angepasst werden kann. Die Finger des Klienten sind am Dach der Schiene fixiert oder durch Gummizügel gesichert. Abhängig vom Operateur ist das Handgelenk in der Schiene leicht gebeugt oder befindet sich in Neutralstellung, die Grundgelenke sind circa 60–70° flektiert.

Um die Belastung für die verletzte Beugesehne besser einschätzen zu können, ist es wichtig zu wissen, dass die Position des Hand-



Abb. 4 Dynamische Schiene nach Rekonstruktion der Beugesehne des Kleinfingers

Abb. 5 In der frühen Rehapphase findet die Therapie in Protektionsstellung der Hand statt.



Fotos: P. Fritz

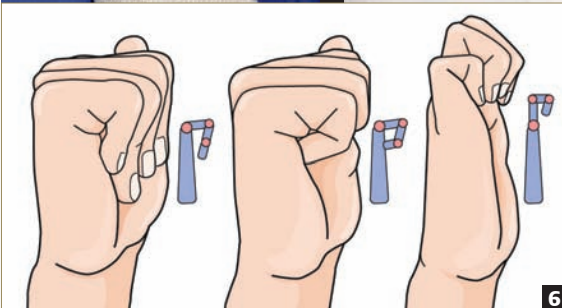


Abb. 6 Differenziertes Sehnen Gleiten nach Webé und Hunter, um die maximale Exkursion der Beugesehnen zu üben

gelenks einen erheblichen Einfluss auf die Kraft des Faustschlusses und die Zugbelastung hat, die innerhalb des Beugesystems auftritt. Nach Untersuchungen von Savage tritt bei einer Extension im Handgelenk von 45° und einer Fingergrundgelenkbeugung von 90° die geringste Belastung für die Flexoren auf [13]. Die Forscher fanden heraus, dass in dieser Position weniger Flexionskraft notwendig ist, um den Widerstand der Fingerextensoren zu überwinden.

Aufgrund der erhöhten Rerupturgefahr, die durch die frühe Aktivität dennoch besteht, sollte diese Nachbehandlung jedoch nur sehr kooperativen Klienten vorbehalten sein. Die aktive Mobilisation kommt häufig in Kombination mit der passiven nach Duran und Houser zum Einsatz [8].

**Früh mit dem Üben beginnen** > Basierend auf Untersuchungen, die belegen, dass eine frühe Mobilisation mit einer verbesserten Zugfestigkeit der Sehne einhergeht, beginnt die Mobilisation bereits ab dem zweiten oder dritten Tag. Allerdings sind Beugesehnen, die direkt postoperativ mobilisiert werden, einer größeren Belastung durch Ödeme und Gelenksteifen ausgesetzt als Sehnen, bei denen die aktive Behandlung erst zwischen dem dritten bis fünften Tag beginnt [6].

**Sehnenheilung entscheidend für Belastung** > Ein entscheidendes Kriterium, wann man mit der Belastung beginnt, ist auch hier die Art der Sehnenheilung: Gleitet die Sehne nicht und ist der Fin-

## + ZU GEWINNEN

### Buch zu gewinnen

ergopraxis verlost zweimal das Buch „Handrehabilitation“ aus dem Springer Verlag. Klicken Sie bis zum 25.2.2010 unter [www.thieme.de/ergoonline](http://www.thieme.de/ergoonline) > „ergopraxis“ > „Gewinnspiel“ auf das Stichwort „Hand“.



19

ger eher steif, deuten die Zeichen auf eine starke Narbenreaktion und Adhäsionsbildung hin. In diesem Fall können die Betroffenen früher mit der Belastung und der Flexion gegen Widerstand beginnen, da ihre Sehnennaht relativ stabil ist. Haben die Betroffenen dagegen nach drei bis vier Wochen eine gute aktive Beweglichkeit im operierten Finger, besteht ein hohes Rupturrisiko, da die Naht der Sehne in diesem Fall schwächer ist als eine vergleichbare, die durch Adhäsionen stabilisiert wird. Aufgrund dieser verminderten Belastbarkeit behält man bei den Klienten mit guter Beweglichkeit die schützende Schiene bei und schiebt den aktiven, funktionellen Gebrauch der Hand auf [7, 11].

**Immobilisieren in Sonderfällen empfohlen** > Bei Klienten mit Beugesehnenrupturen, die mit erheblichen Begleitverletzungen einhergehen und daher eine Frühmobilisation nicht zulassen, aber auch bei Klienten mit fehlenden kognitiven Fähigkeiten und mangelnder Kooperationsbereitschaft sowie bei Kindern unter fünf Jahren empfiehlt sich nach der Operation eine Immobilisation der betroffenen Hand mit einer Schiene. Bewährt hat sich hier das Programm, das Cifaldi Collins und Schwarze im Jahr 1991 veröffentlicht (☞ Kasten „Zusatzinfos“, S. 16) [2].

**Interdisziplinäres Arbeiten für gutes Ergebnis wichtig** > Egal, welches der drei Nachbehandlungsschemata man wählt: Eine erfolgreiche Therapie von Klienten nach Beugesehnennaht an der Hand hängt im Wesentlichen von einer gelungenen chirurgischen Versorgung, einer guten Kommunikation und Zusammenarbeit zwischen dem Operateur und den nachbehandelnden Therapeuten, deren Erfahrung und Kompetenz sowie der Compliance des Klienten ab.

Susanne Breier und Petra Fritz

☞ Das Literaturverzeichnis finden Sie unter [www.thieme.de/ergoonline](http://www.thieme.de/ergoonline) > „ergopraxis“ > „Artikel“.



**Susanne Breier** (li.) ist Ergotherapeutin und erwarb ihre handtherapeutische Ausbildung am Unispital im schweizerischen Basel. Sie ist Initiatorin und Gründungsmitglied der Deutschen Arbeitsgemeinschaft für Handtherapie e.V. (DAHTH) und derzeit in der ambulanten Rehabilitation in Heidelberg tätig.

**Petra Fritz** (re.), Physiotherapeutin BSc, ist Physiotherapielehrerin am Zentralklinikum Augsburg und Vorstandsmitglied der DAHTH.